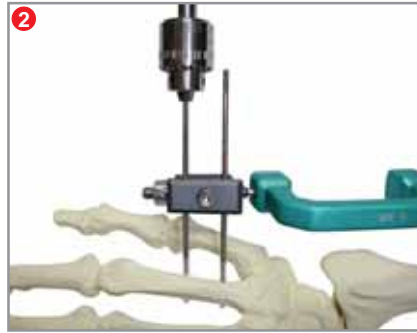



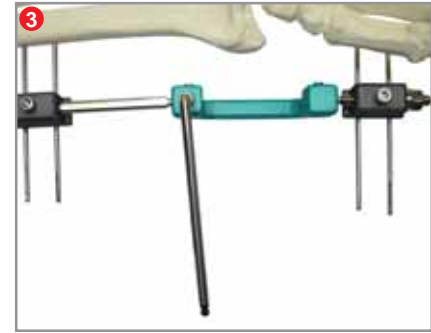


1
Passe dois pinos no rádio, pela face lateral, utilizando o próprio "clamp" do fixador como guia.

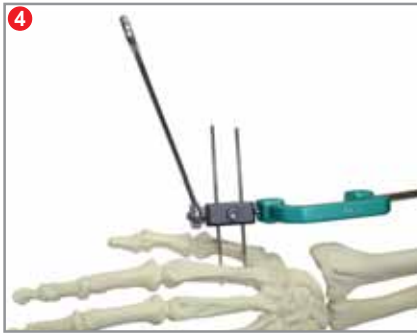ATENÇÃO: É recomendado, que se faça um pequeno acesso.



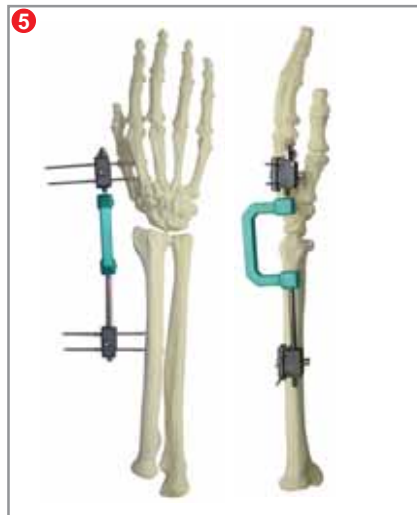2
Passe dois pinos na metade proximal do segundo metatarsal, também na sua face lateral, utilizando o "clamp" como guia.



3
Reduza a fratura e trave os braços do fixador.



4
Utilize o segmento distal para fazer ligamentotaxia.



5
O foco da fratura deverá ficar perfeitamente visível à radiografia, tanto nas incidências em antero-posterior, como em perfil.

O seu fixador externo "CROMUS" para punho está posicionado.

Associe qualquer técnica cirúrgica que for necessário.

LEIA COM ATENÇÃO AS RECOMENDAÇÕES TÉCNICAS